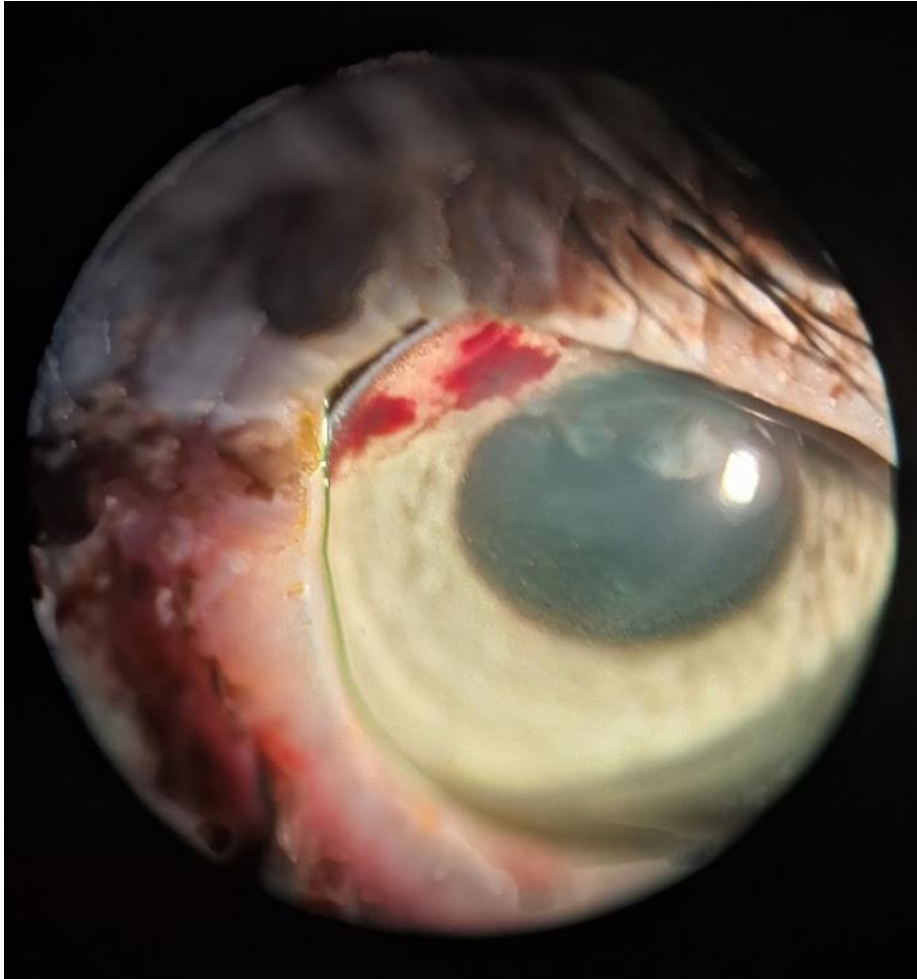


**Figura 1:** Fotografia de olho esquerdo de seriema (*Cariama cristata*), realizada com biomicroscópio com lâmpada em fenda. Notar hifema e coloração alterada da íris, além de escoriações e ectoparasitas palpebrais.



**Figura 2:** Fotografia de olho esquerdo de seriema (*Cariama cristata*) após tratamento com prednisolona e brometo de rocurônio. Notar íris com coloração normal.

