

INSUFICIÊNCIA MITRAL EM MARIANINHA-DE-CABEÇA-AMARELA (*Pionites leucogaster*): ACHADOS CLÍNICOS, RADIOGRÁFICOS E ECOCARDIOGRÁFICOS
Mitral insufficiency in white-bellied parrot (*Pionites leucogaster*): clinical, radiographic, and echocardiographic findings

Ana Clara Fernandes Gomes¹, Nathalia Aline Luz Rodrigues¹, Ana Carolina Monteiro Miranda Grolla¹, Caio Eduardo Okamoto Tardivo¹, Renato Ordones Baptista da Luz^{2,3}, Bárbara Ferraz Antoniassi⁴, Mariana Castilho Martins¹, André Luiz Mota da Costa¹, Rodrigo Hidalgo Friciello Teixeira^{1 5 6 *}

¹ Parque Zoológico Municipal “Quinzinho de Barros”, Sorocaba, São Paulo, Brasil

² Clínica Safari, São Paulo, São Paulo, Brasil

³ Exovets, São Paulo, São Paulo, Brasil

⁴ Special Vet Cardiologia Veterinária, São Paulo, São Paulo, Brasil.

⁵ Programa de Pós-Graduação em Animais Selvagens da Universidade Paulista “Júlio de Mesquita Filho” (UNESP - Botucatu), Botucatu, São Paulo, Brasil.

⁶ Universidade de Sorocaba (UNISO), Sorocaba, São Paulo, Brasil.

*Email do autor correspondente: rhftzoo@hotmail.com

Introdução: A elevada taxa metabólica das aves demanda um sistema cardiovascular de alto desempenho, caracterizado por coração relativamente grande, frequência cardíaca e pressão arterial elevadas, além de maior débito cardíaco (1). No passado, as cardiopatias em aves eram frequentemente subdiagnosticadas, sendo identificadas, na maioria das vezes, durante o exame *post mortem* (2). Com os avanços na medicina de animais silvestres, a utilização de exames de imagem, como a radiografia, a ultrassonografia e o eletrocardiograma, passou a integrar a rotina clínica, possibilitando o diagnóstico *ante mortem* de diversas afecções (3). Neste contexto, o presente trabalho tem como objetivo relatar os achados clínicos, ecocardiográficos e radiográficos de um caso de insuficiência de valva mitral em uma marianinha-de-cabeça-amarela (*Pionites leucogaster*).

Relato de caso: O indivíduo é uma fêmea adulta, encaminhada ao setor veterinário com histórico de dispneia acentuada e intolerância ao exercício. Ao exame físico, o animal apresentava taquicardia intensa, o que impossibilitou a avaliação das bulhas cardíacas, além de taquipneia e dispneia marcantes. No exame radiográfico de cavidade celomática (Figura 1), nas projeções ventrodorsal e laterolateral, observou-se cardiomegalia associada à hepatomegalia, compressão de sacos aéreos torácicos e abdominais e aumento generalizado da radiopacidade pulmonar. No exame ecocardiográfico (Figura 2), evidenciou-se insuficiência mitral de grau importante, associada à presença de remodelamento das câmaras cardíacas esquerdas e repercussões hemodinâmicas significativas. A valva mitral apresentava morfologia heterogênea e aspecto irregular, sugestivos de processo degenerativo ou prolapso valvar. O estudo com Doppler demonstrou fluxo sistólico turbulento em átrio esquerdo. Com base nos achados, instituiu-se terapia com pimobendam (5 mg/kg, VO, BID), enalapril (0,3 mg/kg, VO, SID) e furosemida (0,1 mg/kg, IM, BID) até novas recomendações. Três semanas após o início do tratamento, observou-se melhora clínica significativa, o paciente apresentava-se alerta, ativo e com redução dos sinais respiratórios iniciais, o que indicou resposta terapêutica positiva.

Discussão e Conclusão: A abordagem diagnóstica multimodal constitui uma estratégia essencial para a identificação acurada de enfermidades de origem cardíaca ou sistêmica (4). Apesar disso, a frequência cardíaca elevada das aves dificulta ou impossibilita a auscultação precisa das bulhas cardíacas, e o exame radiográfico, apesar de ser um método diagnóstico acessível, fornece informações limitadas sobre a dimensão cardíaca (3). Assim, o ecocardiograma é uma ferramenta indispensável no diagnóstico de cardiopatias aviárias, já que permite as avaliações morfológica e funcional do coração (5). Apesar dos avanços na compreensão clínica e diagnóstica dessas afecções, as informações referentes ao tratamento ainda são limitadas, e os protocolos terapêuticos empregados são, majoritariamente, empíricos e extrapolados de outras espécies (2). O tratamento, na maioria dos casos, limita-se ao manejo de suporte, com o objetivo de preservar a qualidade de vida e prolongar a expectativa de sobrevivência (1). Em síntese, há indícios de que o tratamento instituído demonstrou eficácia, resultando em melhora do quadro clínico do paciente. Apesar de ser uma área em expansão, ainda há escassez de estudos sobre doenças cardiovasculares em aves, especialmente no que se refere à definição de parâmetros fisiológicos específicos para cada espécie, bem como à terapêutica mais adequada para cada caso.

Referências: 1) Fitzgerald BC, Beaufrère H. Cardiology. Em: Speer BL, editor. **Current therapy in avian medicine and surgery**. 1 ed. St. Louis, Missouri: Elsevier; 2016. p. 252-328. 2) De Wit M, Schoemaker NJ. Clinical approach to avian cardiac disease. **Semin Avian Exot Pet Med**. janeiro de 2005; 14 (1): 6–13. 3) Fischer I, et al. Cardiomegaly in a whooper swan (*Cygnus cygnus*). **Vet Rec**. fevereiro de 2005; 156 (6): 178–182. 4) Beaufrère H, et al. Avian Vascular Imaging: A Review. **J Avian Med Surg**. setembro de 2010; 24 (3): 174–184. 5) Pees M, Krautwald-Junghanns ME. Avian echocardiography. **Semin Avian Exot Pet Med**. janeiro de 2005; 14 (1):14–21.

Palavras-chave: animais selvagens, cardiopatia, ecocardiograma

Keywords: cardiopathy, echocardiogram, wild animals

Autorizações: Não se aplica

Agências Financiadoras: Não se aplica

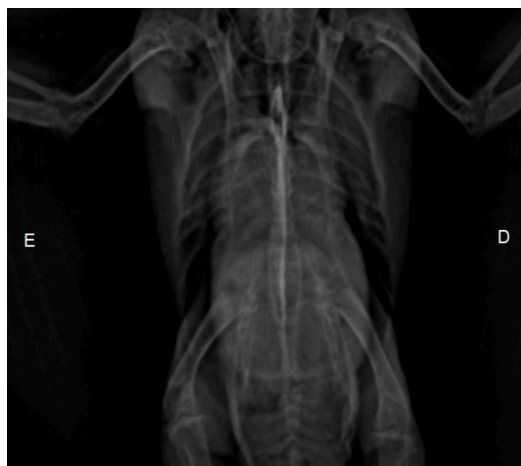


Figura 1 - Imagem radiográfica de cavidade celomática evidenciando marcante cardiomegalia associada a hepatomegalia.

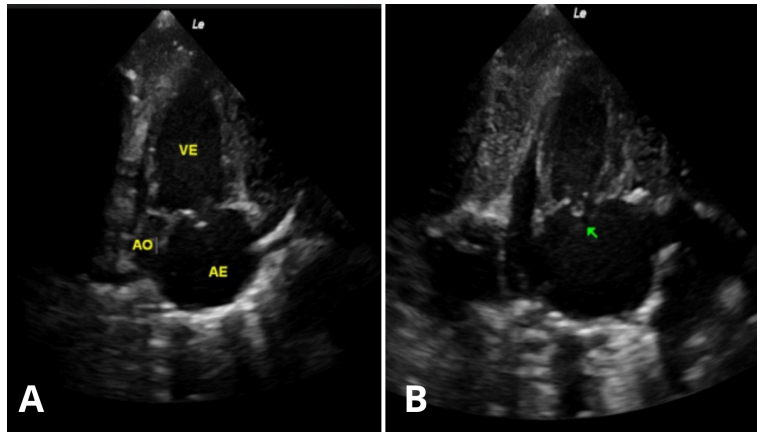


Figura 2 - A. Imagem ecocardiográfica indicando o remodelamento das câmaras cardíacas esquerdas. **B.** Seta verde aponta valva mitral de aspecto irregular e de morfologia heterogênea.