

ABORDAGEM MULTIMODAL EM FERIDAS CONTAMINADAS Multimodal approach in contaminated wounds

Ana Elisa Barros Medeiros ^{1*}, Andressa Kagohara ², Anielli Vidal Stocco ³, Beatriz Pereira Coelho²,
Ana Carolina da Rocha Santos Elattar⁴, Ana Vitória de Rezende ¹, Beatriz Araujo dos Santos ¹,
Daniel de Almeida Balthazar ⁵, Maria Madalena Jorge de Oliveira do Amaral⁶.

¹Médica Veterinária Residente em Medicina e Conservação de Animais Silvestres – Universidade Federal Rural do Rio de Janeiro (UFRRJ), Seropédica, Rio de Janeiro.

²Mestranda em Medicina Veterinária (Patologia e Ciências Clínicas) - Universidade Federal Rural do Rio de Janeiro (UFRRJ), Seropédica, Rio de Janeiro.

³Doutoranda em Medicina Veterinária (Patologia e Ciências Clínicas) - Universidade Federal Rural do Rio de Janeiro (UFRRJ), Seropédica, Rio de Janeiro.

⁴Discente em Medicina Veterinária – Universidade Federal Rural do Rio de Janeiro (UFRRJ), Seropédica, Rio de Janeiro.

⁵Docente de Medicina de Animais Silvestres – Universidade Federal Rural do Rio de Janeiro (UFRRJ), Seropédica, Rio de Janeiro.

⁶Enfermeira Autônoma. Campos dos Goytacazes, Rio de Janeiro.

*Email do autor correspondente: anamedeiros.aem@gmail.com

A ocorrência de feridas em animais silvestres é frequente, sendo comum optar pela cicatrização por segunda intenção devido ao grau de contaminação, tamanho e localização desfavorável impedindo a justaposição dos bordos ou tecido necrosado (1). O manejo destas, vai além do uso de antibióticos e anti-inflamatórios, sendo a abordagem multimodal, uma estratégia promissora para a evolução clínica e redução das complicações, pois combina recursos para controle de infecção, inflamação, dor e estímulo à regeneração (2). Entre os recursos empregados destacam-se: o uso de polihexanida biguanida (PHMB), que trata-se de um polímero com ampla ação antimicrobiana, que promove lise bacteriana por interação com a membrana celular (3). O hipoclorito de sódio, que age por meio da liberação de ácido hipocloroso, sendo um potente agente oxidativo (4). A laserterapia estimula a proliferação celular e a síntese de colágeno, acelerando o processo cicatricial (2). O ácido acético acidifica o leito da ferida, inibe o crescimento bacteriano e desestabiliza biofilmes, potencializando outros tratamentos tópicos (5). E a moxaterapia consiste na aplicação de calor gerado pela queima da erva *Artemisia vulgaris*, que estimula a circulação e a resposta inflamatória local, favorecendo a reparação tecidual (3). Este estudo levantou a casuística de feridas tratadas com terapias multimodais de um Hospital-escola Veterinário no estado do Rio de Janeiro, no período de um ano (Julho 2024 - Julho 2025). Os tratamentos aplicados, bem como o número de pacientes podem ser visualizados no quadro 1, enquanto a porcentagem de uso de cada método é apresentada no quadro 2. O PHMB foi utilizado em 10 pacientes (90,9%), hipoclorito de sódio, aplicado em três pacientes (27,3%), a laserterapia, empregada em seis pacientes (54,5%), o ácido acético, aplicado em quatro pacientes (36,4%). Por fim, a moxaterapia, utilizada em quatro pacientes (36,4%). No período, 11 indivíduos de dez espécies foram tratados. A cicatrização completa ocorreu em média em 45,5 dias (11 a 86), variando conforme espécie, extensão e gravidade, com exceção de um indivíduo que foi eutanasiado devido à evolução desfavorável. Em todos os casos houve formação de tecido de granulação viável e a cicatrização foi satisfatória. Observou-se variação significativa no tempo de cicatrização entre espécies, mesmo com abordagens multimodais similares. Essa diferença pode estar ligada a fatores fisiológicos, além da extensão e gravidade das lesões (1). Espécies como *Coendou* spp. e *Nasua-nasua* apresentaram os maiores tempos, possivelmente ligados à infecção sistêmica e resistência bacteriana, enquanto *Dasyus novemcinctus* e *Oryctolagus cuniculus* cicatrizaram mais rápido (Tabela 1). Esses dados reforçam a importância de personalizar

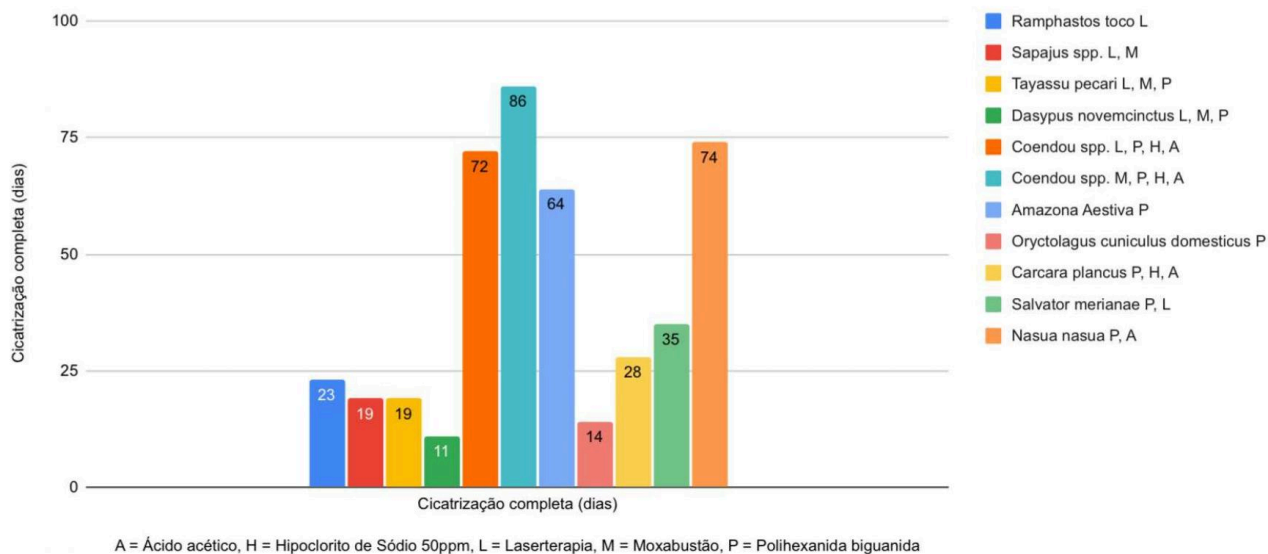
protocolos terapêuticos para atender necessidades individuais e otimizar cicatrização. A abordagem multimodal contribuiu para a cicatrização e melhorou a qualidade do tecido desvitalizado, indicando seu uso como adjuvantes no tratamento de feridas, mas são necessários estudos adicionais, especialmente em animais silvestres, para validar os achados e ampliar conhecimento sobre sua eficácia em diferentes contextos clínicos e espécies.

Referências: **1)** Mickelson MA, et al. Principles of wound management and wound healing in exotic pets. *Veterinary Clinics: Exotic Animal Practice*. 2016;19(1):33-53. **2)** Klos TB, et al. Fisioterapia e reabilitação animal na medicina veterinária. *Pubvet*. 2020, 14, 148. **3)** Guaita SAM. Efeito da utilização da moxaterapia e polihexametileno biguanida (PHMB) na cicatrização de feridas em cães. [Dissertação de Mestrado]. Jaboticabal: Universidade Estadual Paulista, 2021. Disponível em: <http://hdl.handle.net/11449/216036>. **4)** Babalska ZŁ, et al. Wound antiseptics and European guidelines for antiseptic application in wound treatment. *Pharmaceuticals*. 2021, 14(12), p.6,7. **5)** Agrawal KS, et al. Acetic acid dressings: Finding the Holy Grail for infected wound management. *Indian Journal of Plastic Surgery*. 2017, 50(03), 273-280.1-

Palavras-chave: Terapia tópica, Cicatrização, ferida aberta

Keywords: Topic therapy, Cicatrization, open wound

Quadro 1: Gráfico do período de julho/2024 à julho/2025 referentes à 11 pacientes submetidos à abordagem multimodal das feridas e quantidade de dias até a cicatrização total.



Quadro 2: Gráfico do período de julho/2024 à julho/2025 referente a porcentagem de animais tratados por terapia.

Porcentagem de Animais Tratados por Terapia

