

DESCRIÇÃO MORFOLÓGICA DO PROVENTRÍCULO E VENTRÍCULO DE *Guira guira* (Gmelin, 1788)

Morphological description of the proventriculus and ventriculus of *Guira guira* (Gmelin, 1788)

Jordana Costa de Paiva^{1*}, Max Alex Santos Ferreira¹, Ricardo Luis Sousa Santana¹, Elaine Lopes de Carvalho¹, Karolina de Nazaré Martins Bacelar¹, Maria Eduarda Andrade de Carvalho¹, Ynara Martins Ferreira¹, Elane Guerreiro Giese¹

¹Universidade Federal Rural da Amazônia, Belém, Pará.

*Email do autor correspondente: jordanapaivamv@gmail.com

Introdução: O *Guira guira* (Gmelin, 1788), conhecido popularmente como anu-branco pertence à família **Cuculidae** (1). É um animal carnívoro e a sua dieta é composta principalmente por camundongos, lagartixas e gafanhotos, porém, quando há escassez dessas presas, recorre a frutas e sementes (1). Além disso, há relatos de que variações na dieta entre diferentes espécies podem modificar o aparelho digestório (2). Dessa forma, objetivou-se descrever a morfologia do proventrículo e ventrículo de *G.guira*, como adição de dados morfológicos acerca desse animal, devido a carência de estudos desse caráter entre os representantes da família Cuculidae, sendo relevante para pesquisas comparativas. **Material e Métodos:** Desse modo, sob a autorização da Comissão de ética no uso de animais da Universidade Federal Rural da Amazônia – CEUA/UFRA nº 2393201123 (ID 000727), além da autorização do SISBIO nº 94139-1, de acordo com o art. 31 da Portaria ICMBio nº 748/2022, este estudo foi conduzido mediante a necrópsia de 10 espécimes de anu-branco, a partir da realização de análises macroscópicas do proventrículo e ventrículo. Após isso, retiraram-se fragmentos desses órgãos e fixaram em solução de formaldeído 10% tamponado durante 24 horas, desidratados em série crescente de álcoois, diafanizados em xilol e incluídos em parafina. As lâminas foram coradas com hematoxilina-eosina e tricrômico de Gomori, posteriormente analisadas pela microscopia de luz e registradas em fotomicroscópio Leica-DM2500 com sistema de captura digital (Leica DFC310 FX). **Resultados:** Na macroscopia, o proventrículo é pequeno, situado adjacente ao fígado, seguido pelo ventrículo que se apresentou mais desenvolvido do que o proventrículo, com formato arredondado, estando dorsalmente conectado ao duodeno (Figura 1-A), disposição vista em outras aves (3,4). Durante a análise microscópica, o proventrículo e o ventrículo apresentaram as camadas mucosa, submucosa, muscular e serosa (Figura 2-A). **Discussão e Conclusão:** O proventrículo apresentou-se composto de glândulas revestidas por epitélio cúbico a colunar baixo (Figura 2-B), essas estruturas desempenham um papel importante na produção de ácido clorídrico e pepsina, de forma a produzir o suco gástrico e realizar a digestão química dos alimentos, a histologia dessas glândulas também foram citadas em um estudo realizado em outra ave distinta (4), além de papilas com numerosas pregas superficiais (Figura 2-B), assim como descritas histologicamente em aves domésticas (5). Já o ventrículo apresentou-se revestido por uma membrana de coilina, depositada sobre uma camada de células colunares superficiais e glândula tubulares mucosas revestidas por tecido epitelial cúbico. (Figura 2-C) (5). Tanto o proventrículo quanto o ventrículo apresentaram a camada submucosa composta por tecido conjuntivo frouxo, diversos feixes de tecido muscular liso compoendo a camada muscular, sendo esta mais desenvolvida no ventrículo, e a serosa composta por tecido conjuntivo frouxo. Os aspectos morfológicos do proventrículo e ventrículo de *G. guira* assemelham-se aos de outras espécies de aves, sendo útil para estabelecer padrões de normalidade morfológica e identificação de possíveis alterações patológicas, que podem caracterizar enfermidades de etiologia adquirida ou idiopática.

Referências: 1) PASSOS, Marina Chagas dos *et al.* Intoxicação por metal pesado em anu-branco (*Guira guira*). In: Simpósio de Pesquisa da UFPel; 2021. 2) SANTOS, André Luiz Quagliatto *et al.* Estudo anatômico comparativo do tubo digestório de aves de diferentes ordens. **Pubvet**, v. 6, p. Art. 1325-1330, 2016. 3) SILVA, Vinícius Bentivóglia Costa; FREITAS, Fagner Luiz da Costa; MOMO, Claudia. Aspectos morfológicos do proventrículo e ventrículo gástrico de *Crypturellus parvirostris* (Wagler, 1827). **Ciência animal brasileira**, v. 14, p. 106-112, 2013. 4) GETTY, R. SISSON/GROSSMAN. **Anatomia dos animais domésticos**. 6.ed. Rio de Janeiro: Guanabara Koogan S.A., 1986. 5) EURELL, J. A. C.; FRAPPIER, B. L. **Histologia veterinária de Dellmann**. 6. ed. Barueri, SP: Manole, 2012.

Palavras-chave: Anu-branco; macroscopia; microscopia.

Keywords: Guira cuckoo; macroscopy; microscopy.

Autorizações: CEUA/UFRA nº 2393201123 / SISBIO nº 94139-1

Figura 1-A: Observa-se, na macroscopia do estômago de *Guira guira*, a divisão em porção glandular (proventrículo), indicada pela seta vazada, e porção muscular (ventrículo), indicada pela seta preta de corpo longo. Adjacentes a esses órgãos, nota-se a interação com o esôfago (seta preta de corpo curto), bem como o duodeno ascendente e descendente, separados pelo pâncreas (asterisco) e o fígado (cabeça da seta). (Barra de escala: 3 cm).

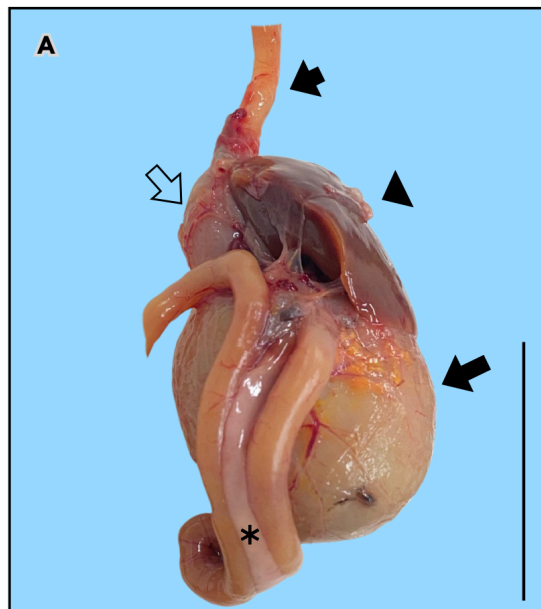


Figura 2-A: Observa-se a transição ventrículo (1) e proventrículo (2) adjacente a túnica muscular (3) corados pela Hematoxilina e eosina (HE); B: Proventrículo com presença de pregas identificadas pela seta preta corados pela HE; C: Moela com as camadas da cutícula ou membrana de coilina (4), glândulas (5), submucosa (6) túnica muscular (7) corados pela HE; D: Nota-se o epitélio colunar simples (identificados pelo asterisco) que reveste as pregas corados pelo Tricrômico de Gomori.

