

## VARIAÇÕES ANATÔMICAS DA MIOLOGIA DO MEMBRO PÉLVICO DO *Caracara plancus* Anatomical variations of the hindlimb myology of *Caracara plancus*

Marina Rodrigues<sup>1\*</sup>, Juliana Dias Silveira <sup>2</sup>, Anna Karolina Vasconcelos Marin Zimerer <sup>3</sup>, Fernanda Vitória Marinho <sup>3</sup>, Natália Silva da Costa <sup>1</sup>, Camila Alves de Souza <sup>1</sup>, Alexandre Gonçalves de Aguiar <sup>1</sup>, Marcelo Ismar Silva Santana <sup>1</sup>

<sup>1</sup> Laboratório de Pesquisa em Anatomia dos Animais Silvestres da Faculdade de Agronomia e Medicina Veterinária, Universidade de Brasília (UnB), Brasília, Distrito Federal.

<sup>2</sup> Médica Veterinária autônoma, Brasília, Distrito Federal.

<sup>3</sup> Grupo de Estudos e Pesquisa em Animais Silvestres (GEPAS), Universidade de Brasília, Brasília, Distrito Federal.

\* rodrigues.marina@aluno.unb.br

**Introdução:** O *Caracara plancus* (Miller, 1777) é uma ave de rapina, de hábitos carnívoros, com características anatômicas e fisiológicas especializadas para a caça como, bico adunco, garras afiadas e membros pélvicos fortes (1,2). O membro pélvico dos rapinantes apresenta sete funções principais: suporte de peso, auxílio em manobras de voo, amortecimento na aterrissagem, limpeza do bico, participação na termorregulação corporal, em algumas espécies cortejo, além de apreender e abater sua presa (1). Tendo em vista a escassez na literatura sobre uma descrição muscular de aves da família Falconidae, o presente trabalho tem como objetivo descrever variações encontradas na musculatura do membro pélvico de Carcarás comparado a de outros rapinantes descritos.

**Material e Métodos:** Foram utilizados quatro espécimes (um macho e três fêmeas), doados congelados pelo Centro de Triagem de Animais Silvestres do IBAMA do Distrito Federal. Não foi necessária a aprovação pela Comissão de Ética no Uso de Animais, de acordo com o item 6.1.10/ RN no 30/2016 da Diretriz Brasileira para o Cuidado e a Utilização de Animais para Fins Científicos e Didáticos (DBCA). As carcaças foram fixadas em formol 10% por injeção intramuscular, subcutânea e intracavitária, a pele rebatida e os músculos dissecados com material cirúrgico convencional, visando a identificação e descrição quanto a topografia e morfologia de cada feixe muscular. A nomenclatura foi baseada na Nômina Anatômica Aviária (2), bem como através da literatura compulsada.

**Resultados:** Foram dissecados 32 músculos: 15 na região coxo-femoral, 13 na perna (tibiotarso) e 4 no pé (tarsometatarso). Algumas particularidades quanto à morfologia foram encontradas: Músculos flexores perfurados dos dígitos II, III e IV são unidos pelos ventres musculares (**Figura 1**), enquanto em outras aves, são separados (2) (3) (4). Diferentemente de outros falconídeos (3), a origem da cabeça superficial do músculo Tibial cranial é aponeurótica e não carnosa e, diferentemente de strigiformes, as suas cabeças, denominadas femoral e tibial, não são independentes, compartilhando mesmo corpo e inserção, apenas com origens diferentes (3). Além disso, diferentemente das descrições de Baumel para a maioria das espécies de aves, no Carcará há a presença da cabeça acessória lateral do músculo extensor longo do dedo I (**Figura 2**).

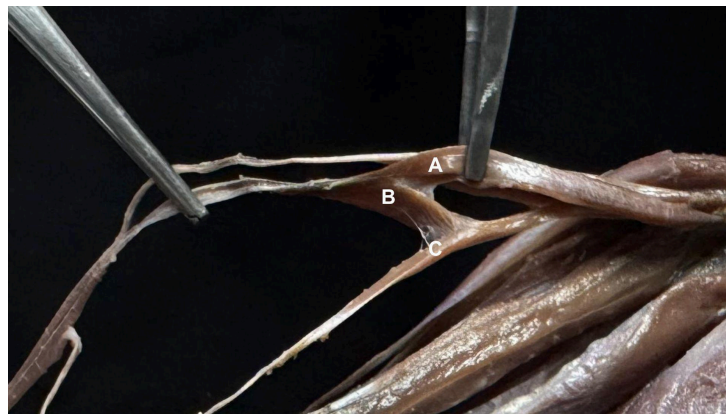
**Discussão e Conclusão:** Os Carcarás são frequentemente vítimas de ações antrópicas, portanto, representam uma significativa casuística de hospitais veterinários brasileiros (5). Nesse sentido, não são incomuns relatos de intervenções cirúrgicas mal sucedidas devido ao desconhecimento da anatomia do paciente. (1) Portanto, a frequente submissão a cuidados humanos e a recorrente necessidade de intervenções cirúrgicas nesses pacientes (5) denota a importância do conhecimento acerca da sua morfologia corporal. Assim sendo, a escassez de conhecimento da miologia de falconídeos torna importante estudos que aprofundem e elucidem essas características.

**Referências:** 1) Oliveira ELR. Vascularização arterial do membro pélvico do carcará (*Caracara plancus*) e da garça-branca-grande (*Ardea alba*) [Dissertação de Mestrado]. Botucatu: Universidade Estadual Paulista, Faculdade de Medicina Veterinária e Zootecnia; 2020. 2) Baumel JJ, King AS, Breazile JE, Evans HE, Vanden Berge JC. Nomina anatomica avium: an annotated anatomical dictionary of birds. 2nd ed. Cambridge: Nuttall Ornithological Club; 1993. 3) Mosto MC. Comparative hindlimb myology within the family *Falconidae*. *Zoomorphology*. 2017;136(2):241–50. 4) Mosto MC, Carril J, Picasso MJB. The hindlimb myology of *Milvago chimango* (*Polyborinae*, *Falconidae*). *J Morphol*. 2013;274(10):1191–201. 5) Silva DHV, Silva DFF, Melo ARS, Quintão FM, Gritzenco JG, Castro MB, et al. Casuística de animais silvestres vítimas de projétil de arma de pressão atendidos no HVET-UnB. In: Anais do XXVI Congresso e XXXII Encontro ABRAVAS; 2023. p.29.

**Palavras-chave:** Anatomia comparada; Carcará; Topografia.

**Keywords:** Comparative anatomy; Caracara; Topography.

**Figura 1:** Conexão por ventres musculares entre os músculos flexor perfurado do dígito III (A) flexor perfurado do dígito II (B) flexor perfurado do dígito IV (C)



**Figura 2:** Morfologia e Topografia do Músculo extensor longo do dedo I (A) com sua parte cranial sobrepondo a caudal e a cabeça acessória (lateral) (B)

