

**ADENOCARCINOMA INTESTINAL EM SAPO-CURURU (*Rhinella marina*):
RELATO DE CASO**

Intestinal adenocarcinoma in a cane toad (*Rhinella marina*): case report

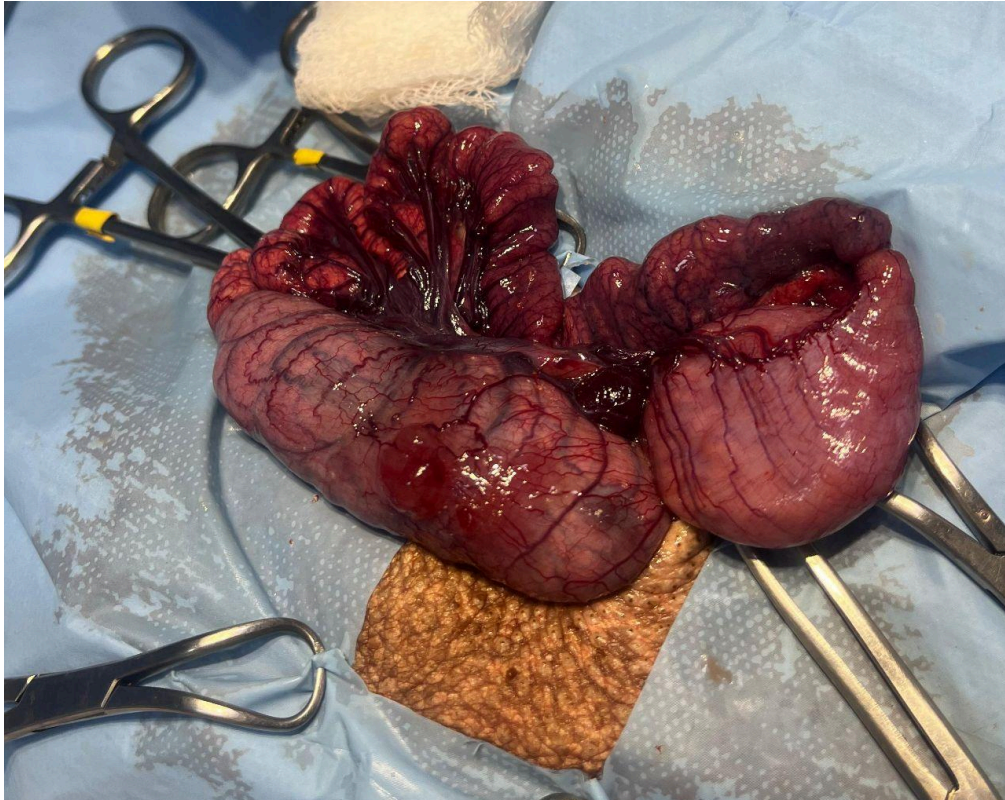


Figura 1 - Estrutura nodular transmural em região de cólon encontrada na celiotomia exploratória.

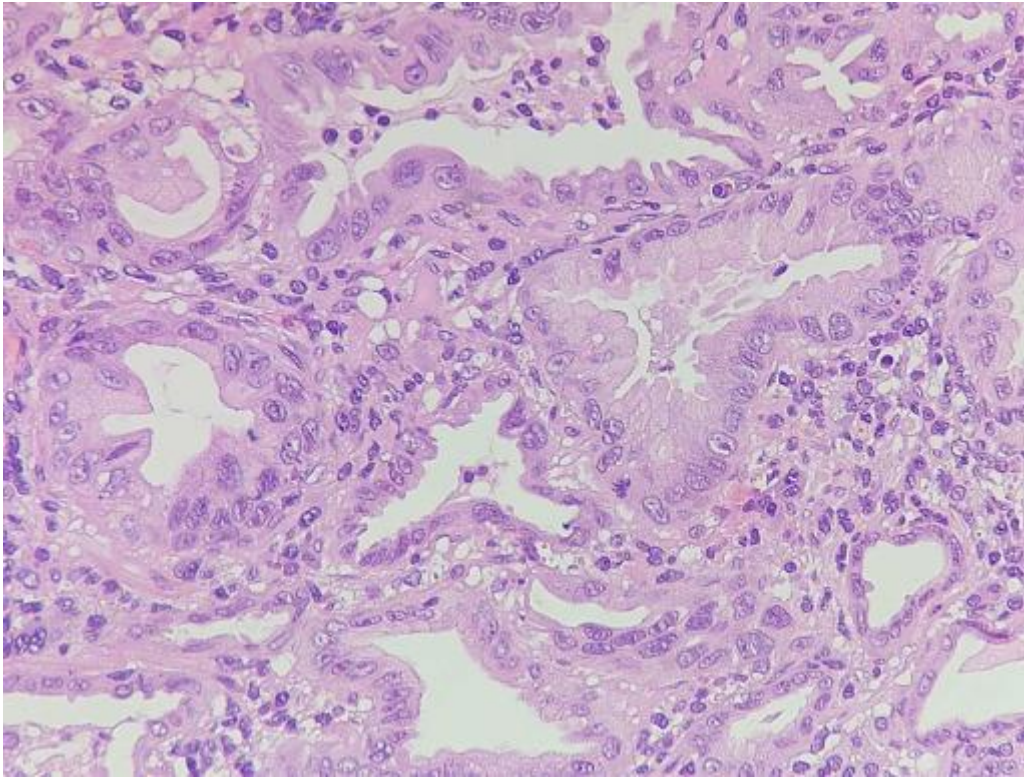


Figura 2 - Proliferação epitelial com formação de túbulos e ácinos na mucosa intestinal. H&E obj. 40x.