

**TRATAMENTO POR SEGUNDA INTENÇÃO EM FRATURA DE CASCO DE JABUTI-PIRANGA
(*Chelonoidis carbonaria*) EM REABILITAÇÃO**
**Second-Intention treatment in a red-footed tortoise (*Chelonoidis carbonaria*) shell fracture
under rehabilitation**

Amanda Vitória Dornelas da Silva^{1*}, Giulia Moreira Diniz², Adiellen Murta Palma², Gustavo Henrique do Santos Ribeiro³, Marcellly de Souza Costa¹, Thiago Lima Stehling⁴, Érika Procópio Tostes Teixeira⁴

¹Centro Universitário Una, Belo Horizonte, Minas Gerais.

²Centro Universitário de Belo Horizonte, Belo Horizonte, Minas Gerais.

³Pontifícia Universidade Católica de Minas Gerais, Belo Horizonte, Minas Gerais.

⁴Instituto Estadual de Florestas, Belo Horizonte, Minas Gerais.

*Email do autor correspondente: amandavdornelas13@gmail.com

Introdução: O jabuti-piranga (*Chelonoidis carbonaria*) é um quelônio da família Testudinidae que comumente dá entrada no Centro de Triagem de Animais Silvestres (CETAS) mediante apreensão, entrega voluntária ou recolhimento. Uma das principais casuísticas envolvendo essa espécie é a fratura de casco. Embora nem sempre seja possível identificar a causa da lesão, suspeita-se que estejam relacionadas a atropelamentos, quedas ou ataques de animais domésticos. Esse trabalho tem como objetivo apresentar o tratamento de ferida por segunda intenção em uma fratura de casco de um indivíduo de *Chelonoidis carbonaria* recebido em um CETAS.

Relato de Caso: Uma fêmea de jabuti-piranga (*Chelonoidis carbonaria*), com 1,245 kg, foi recebida em um CETAS com histórico de atropelamento. O animal chegou ativo e apresentava uma fratura na lateral do casco (**Figura 1A**). A lesão apresentava sangramento, exposição da musculatura e lacerações ao redor da fratura. Foi iniciado um protocolo medicamentoso com tramadol (10 mg/kg), meloxicam (0,1 mg/kg) e enrofloxacino (5 mg/kg), sendo que o antibiótico era administrado a cada 48 horas. Além disso, realizava-se desbridamento e limpeza das feridas com solução dergemante de clorexidina à 2% e soro fisiológico, seguida da aplicação de antimicrobiano tópico. Por fim, era aplicado um curativo hidrocolóide. Após uma semana, o protocolo foi alterado: os medicamentos foram suspensos e, após a limpeza da lesão, foi iniciada a terapia com laser (**Figura 1B**), utilizando-se inicialmente o laser azul por 20 segundos, com ação bactericida, seguido da aplicação combinada dos lasers infravermelho e vermelho, com dose de 4 joules, com o objetivo de auxiliar na cicatrização. Em seguida, aplicava-se hidrogel, criando um meio úmido propício à regeneração tecidual, e a ferida era protegida com um adesivo transparente. Esse protocolo era realizado duas vezes por semana. Após um mês de tratamento com o novo protocolo, observou-se boa evolução da cicatrização, com formação de tecido de granulação (**Figura 2A**). Ao final de três meses, a fratura e as lacerações apresentavam cicatrização satisfatória (**Figura 2B**), e o animal foi considerado apto para soltura, com base também em seu comportamento.

Discussão: Tendo em vista que a cicatrização de feridas em répteis geralmente progride de forma semelhante à de outros animais, mas em um ritmo mais lento, devido ao seu metabolismo (1), o protocolo foi escolhido para ser a longo prazo e conservador devido a vitalidade do animal e ausência de comprometimento interno. Apesar da pouca literatura sobre laserterapia em quelônios, o uso dela pode ser ferramenta eficaz na promoção da cura em pacientes répteis e pode ser usado para promover a epiteliogênese e a cicatrização de tecidos, analgesia e efeitos anti-inflamatórios (2), por meio da interferência na síntese de prostaglandinas (3).

Conclusão: O tratamento conservador, aliado à laserterapia e ao uso de curativos modernos, mostrou-se eficaz na cicatrização por segunda intenção de fratura de casco em *Chelonoidis carbonaria*. A resposta positiva ao protocolo reforça a viabilidade de abordagens não invasivas em quelônios com bom estado geral, destacando a importância da individualização do manejo e do uso de terapias complementares na reabilitação de animais silvestres.

Referências: 1) Doneley B, et al. Reptile medicine and surgery in clinical practice. 1ª ed. Oxford: Wiley Backwell; 2018. 2) Divers SJ, Stahl SJ. Mader's reptile and amphibian medicine and surgery. 3rd ed. Saint Louis: Elsevier; 2019. 3) Cusak LM, et al. Gross and histologic evaluation of effects of photobiomodulation, silver sulfadiazine, and a topical antimicrobial product on experimentally induced full-thickness skin wounds in green iguanas (*Iguana iguana*). American Journal of Veterinary Research 2018; 79(4):465-473.

Palavras-chave: Quelônios; tratamento de ferida; laserterapia.

Keywords: Chelonians; wound treatment; lasertherapy.

Figura 1: (A) *Chelonoidis carbonaria* recebido no Centro de Triagem de Animais Silvestres de Belo Horizonte apresentando fratura e lacerações na lateral do casco; (B) Laserterapia com luz vermelha associada a luz infravermelha em fratura de casco de *Chelonoidis carbonaria*.

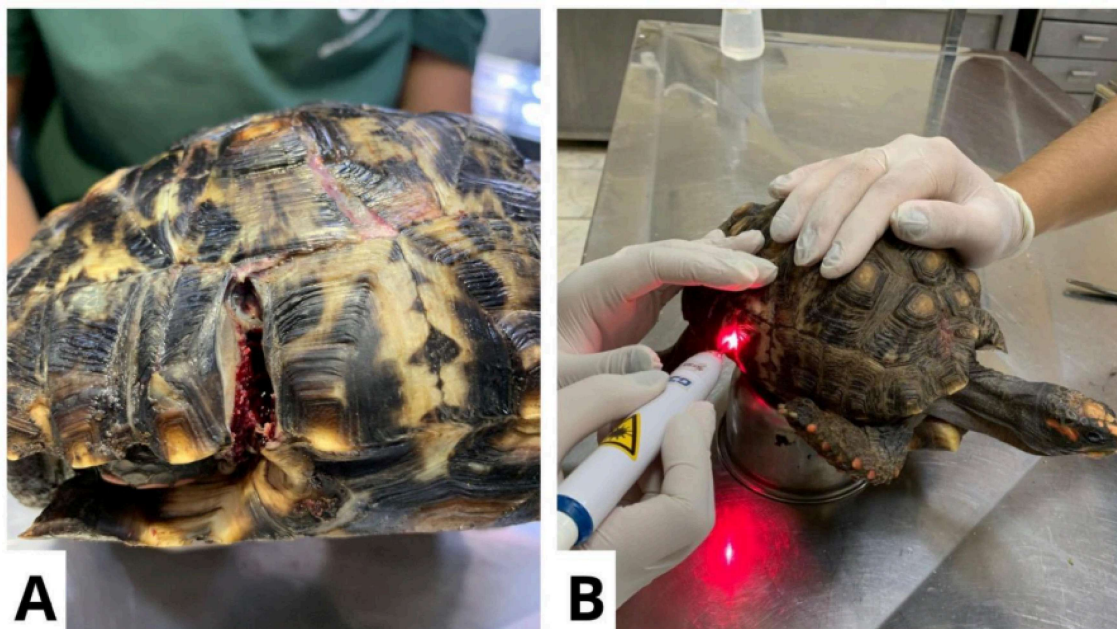


Figura 2: (A) Lesões após 1 mês com novo protocolo, apresentando crescimento de tecido de granulação; (B) Lesões após 3 meses de tratamento, apresentando cicatrização satisfatória.

